Beitrag zur Histologie des embryonalen Säugetierdarmes.

INAUGURAL-DISSERTATION

ZUR ERLANGUNG DER

MEDIZINISCHEN DOKTORWÜRDE

VORGELEGT DER

HOHEN MEDIZINISCHEN FAKULTÄT

DER

ALBERT-LUDWIGS-UNIVERSITÄT

ZU

FREIBURG IM BREISGAU

VON

CURT ELZE

AUS

HALLE a. S.

ACAD. LUDWIGS-BIBL.

FREIBURG i. Br.

SPEYER & KAERNER

Universitätsbuchhandlung

1909.

Gedruckt mit Genehmigung der medizinischen Fakultät
zu Freiburg i. Br.

Dekan:
Professor Dr. Straub.

Referent:
Geh. Hofrat Prof. Dr. Wiedersheim.

Druck von A. Bonz' Erben in Stuttgart.

Die Untersuchungen, deren bisheriges Resultat im folgenden niedergelegt ist, verfolgen den Zweck, die Entwickelung und Bedeutung erst vor wenigen Jahren entdeckter Bildungen des Darmepithels im Säugerembryo festzustellen. Keibel (1905) fand bei Affenembryonen „zwischen der Einmündung des Ductus choledochus und der Anlage des Coecum" „eigentümliche Knospen, Sinnesknospen oder . . . frühen Haaranlagen ähnlich, im Epithel der Darmschleimhaut." „Diese Anlagen bilden sich später in kleine Divertikel um". Solche Bildungen fand er auch bei Mensch, Tarsius, Schwein und Reh. In den Tabellen über den Entwickelungsgrad der Organe bei Affenembryonen (Keibel 1906) finden sich die „Epithelknospen" bei den Embryonen von ca. 15 mm größter Länge aufwärts verzeichnet (Tabellen 15—24). Auch in der Normentafel zur Entwickelungsgeschichte des Menschen (Keibel und Elze 1908) sind die betreffenden Befunde jeweils in den Tabellen angemerkt, und zwar bei Embryonen von 10—11 mm größter Länge und darüber (vergl. Tabellen 48—84).

Abgesehen von den Abbildungen bei Keibel (1905) jedoch enthalten alle diese Angaben keine nähere Beschreibung der in Rede stehenden Gebilde. Offenbar ohne Kenntnis der angeführten Mitteilungen veröffentlichten Lewis und Thyng (1908) Befunde über „Darmdivertikel" bei Embryonen von Schwein, Kaninchen und Mensch. Wie weit sich diese Befunde mit den bisher bekannten und den von mir gemachten decken, wird weiter unten zu erörtern sein, ebenso die theoretischen Betrachtungen, welche die Verfasser an ihre Beobachtungen anknüpfen.

Meine eigenen Untersuchungen erstrecken sich bisher hauptsächlich auf Embryonen von verschiedenen Affenspezies und Embryonen des Schweines. Des weiteren habe ich auch, soweit mir Material zur Verfügung stand, Halbaffen, Tarsius und Reh verglichen.

Ich beginne mit einem Embryo des Nasenaffen (Nasicus larvatus) von 25,2 mm größter Länge (Keibel 1906, Tabelle 23). Im Duodenum und im cranialen Abschnitt des Jejunum beginnt die Zottenbildung. Das Epithel des Darmes zeigt noch keine spezifische Differenzierung, es besteht aus hohen zylindrischen Zellen mit länglich ovalem Kern; ob es ein- oder mehrschichtig ist, läßt sich nicht sicher feststellen, da die Zellen sehr schmal sind, so daß Kern neben Kern die ganze Dicke der Schleimhaut durchsetzt, und die Zellgrenzen nicht immer deutlich hervortreten. — Im ganzen konnte ich über 60 Epithelknospen bezw. -divertikel aus allen Stadien zählen: im Duodenum findet sich nur ein einziges kleines Divertikel, dicht cranial von der Einmündung des Ductus Santorinianus; die meisten liegen im Ileum, durch mehr oder minder weite Abstände voneinander getrennt, nur an der Einmündung des Ileum in das Colon liegen fünf dicht nebeneinander. Das Colon selbst zeigt keine solchen Bildungen. Die Länge der Knospen und Divertikel schwankt etwa zwischen 15 und 250 μ (1 — 17 Schnitte zu 15 μ). — Ausdrücklich hervorgehoben sei, daß die Bildungen niemals in der dem Ansatz des Mesenteriums entsprechenden Linie des Darmrohres auftreten, vielmehr an dessen freier Circumferenz, fast ausschließlich sogar gerade gegenüber dem Mesenterialansatz.

Die erste Anlage der Knospe bildet ein kugeliges Häufchen radiär gestellter Zellen, das in der äußeren Hälfte der Epithelschicht gelegen ist (Fig. 1). Die Zellen selbst — bei dem jüngsten Stadium, das ich beobachten

konnte, etwa 6 an der Zahl — sind zylindrisch, jedoch kürzer und breiter als die Zellen der übrigen Schleimhaut. Sie fallen außerdem auf dadurch, daß sie weniger intensiv gefärbt und die Kerne etwas größer und rundlicher sind.

Auf einem etwas späteren Stadium (Fig. 2) nimmt das Zellklümpchen annähernd die ganze Dicke des Epithels ein. Die Zahl der Zellen ist erheblich größer geworden. Ob dies durch Teilung der ursprünglich wenigen Zellen zustande gekommen ist oder durch Hinzutritt neuer Elemente aus dem umgebenden Epithel oder durch beide Vorgänge gleichzeitig, vermag ich nicht zu entscheiden, da ich Kernteilungsfiguren, die den wichtigsten

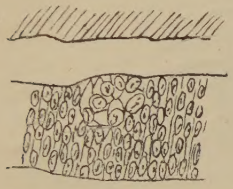

Fig. 1. Nasalis larvatus.
Halbschematisch.[1]
Aus Schnitt 937. 250 : 1.

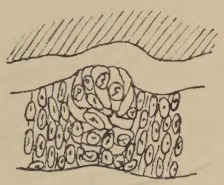

Fig. 2. Nasalis larvatus.
Halbschematisch.
Aus Schnitt 938. 250 : 1.

Anhaltspunkt liefern würden, weder in den Knospen noch im ganzen übrigen Darmepithel habe finden können. — Im Innern des Zellhaufens ist ein feines Lumen aufgetreten, um welches herum sich die Zellen gruppieren. An der dem Lumen zugekehrten Basis der Zellen ist das Protoplasma (durch Orange) auffallend dunkel gefärbt. In dem Maße nun als die Knospe sich bei ihrem Wachstum mehr und mehr bis an die Lichtung

[1] Die Figuren sind so orientiert, daß die innere, dem Darmlumen zugewendete Fläche des Epithels in der Zeichnung unten, die äußere oben liegt. Die mesodermale Darmwand ist durch Schraffierung angedeutet.

des Darmrohres erstreckt, nimmt das Lumen eine mehr längliche Form an, immer begrenzt durch die mit ihrer Längsachse senkrecht zu ihm gestellten Zellen der Knospen. Schließlich erreicht es die Lichtung des Darmes, so daß das Ganze wie ein feines Divertikel erscheint, in seinem Aussehen, aus dem Epithelverbande herausgenommen gedacht, etwa einem Drüsenendstück ähnlich (Fig. 3). Hierbei ist jedoch zu beachten, daß das Divertikel zunächst noch fast ganz innerhalb des Darmepithels gelegen ist; erst ganz wenig ragt es buckelförmig über die Außenfläche des Darmrohres vor.

Bisher ist das Wachstum des ganzen Gebildes fast ausschließlich in einer zur Längsrichtung des Darm-

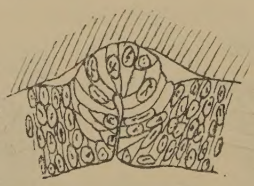

Fig. 3. Nasalis larvatus.
Halbschematisch. Aus Schnitt 903. 250 : 1.

rohres senkrechten Richtung erfolgt. Eine Zeitlang bleibt es auch noch so, so daß das Divertikel jetzt wie ein runder Knopf dem Darmepithel aufsitzt. In späteren Stadien aber hat es die Form eines kurzen Schlauches, dessen blindes Ende aboral gelegen ist (Fig. 4). Beim weiteren Fortschreiten in der Entwickelung wächst also vorwiegend der aboral gelegene Abschnitt des Divertikels, so daß die Richtung, in welcher die weitere Vergrößerung erfolgt, dem Verlauf des Darmes annähernd parallel ist. Ein Grund für diese Veränderung der Wachstumsrichtung ist nicht ohne weiteres ersichtlich; von der bereits wohl entwickelten Muskulatur des Darmes ist das Divertikel durch eine erhebliche Schicht lockeren

mesodermalen Gewebes getrennt, so daß es nicht gut vorstellbar ist, daß sie das Bestimmende für die Richtungsänderung darstellt. Bilder, wie das der Figur 4, könnten auch daran denken lassen, daß auf das Divertikel ein Zug in der Richtung von aboral nach oral ausgeübt wird, dem zu folgen es durch das Mesoderm gehindert wird, in welches es allmählich hineingewachsen ist. Mit dieser Auffassung würden jedoch neben anderen die wohl unhaltbaren Konsequenzen verbunden sein, daß das Darmepithel sich bei seinem Längenwachstum innerhalb des umgebenden Mesodermmantels verschiebt, und

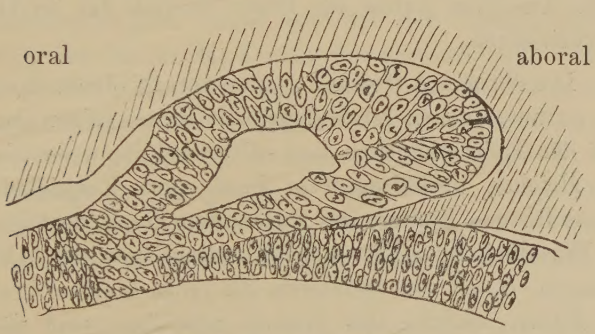

Fig. 4. Nasalis larvatus.

Halbschematisch. Aus Schnitt 998. 250 : 1.

daß dieses Wachstum in der Richtung von aboral nach oral erfolgt, da ja die Divertikel stets mit ihrem blinden Ende aboralwärts gerichtet sind.

Bei der Vergrößerung des Divertikels hat auch sein Lumen an Umfang zugenommen; bei den größten ist es ebenso weit wie das des Darmes. Die Verbindung der Lichtungen des Divertikels und des Darmes bleibt meist erhalten und zwar am oralen Ende des Divertikels, entsprechend dessen Wachstumsrichtung. Die Kommunikation ist meist eng, oft nur mit Mühe nachzuweisen, in anderen Fällen wieder sehr weit, dies je-

doch niemals in den frühesten Stadien. Manchmal ist gar keine Kommunikation nachzuweisen, obwohl auch dann das Divertikel selbst ein weites Lumen besitzt.

Der Charakter des Divertikelepithels bleibt immer etwas von dem des Darmepithels verschieden. Die Zellen werden zwar ebenso hoch, doch bleiben sie etwas breiter und behalten im allgemeinen größere Kerne. Dementsprechend stehen sie nicht so dicht wie im Darm selbst (Fig. 4).

Es sei noch hervorgehoben, daß sich auch im Magen mehrere Epithelknospen und -divertikel finden, die dasselbe Aussehen haben wie frühe Stadien der im Darm beschriebenen.

Die übrigen Affenembryonen verschiedener Spezies, die zu untersuchen ich Gelegenheit hatte, zeigen bezüglich der Epithelknospen und -divertikel im wesentlichen die gleichen Verhältnisse in Form und Entwickelung, wie es für den Embryo des Nasenaffen geschildert wurde. In Einzelheiten zeigen sich allerdings gewisse Abweichungen. So ist von vornherein die junge Knospe breiter, die Zellen, welche das Lumen umstehen, sind höher. Dadurch nimmt in frühen Stadien die Knospe einen relativ größeren Teil des Darmumfanges ein, sie erscheint wie ein sehr breiter, im Epithel des Darmes liegender Keil. Ihre Zellen unterscheiden sich wie beim Nasenaffen von denen des übrigen Epithels durch ihre größere Breite und den größeren Kern. In späteren Stadien haben die Divertikel durchaus das gleiche Aussehen wie es oben durch Fig. 4 erläutert wurde. Stets ist das blinde Ende des Divertikels aboralwärts gerichtet.

Das Lumen der Knospe scheint nicht immer mit dem des Darmes in Verbindung zu treten, wenigstens findet man vielfach gleich weit entwickelte Knospen, von denen ein Teil mit dem Darmlumen in Verbindung steht, der andere Teil nicht. In den späteren Stadien

ist eine Kommunikation nur ausnahmsweise vorhanden. Im Gegensatz dazu jedoch finden sich vereinzelt Divertikel, die eine sehr weite Verbindung mit dem Darm haben, so daß sie auf einen Querschnitt in bestimmter Höhe als eine weite Ausbuchtung des Darmlumens erscheinen. Vielleicht entwickelt sich diese Art von Divertikeln etwas anders als die übrigen. Man findet nämlich ganz frühe Knospenanlagen, die sich nur dadurch kennzeichnen, daß an einer kleinen Stelle des Darmepithels eine Gruppe von größeren, entsprechend heller gefärbten Zellen aufgetreten ist, deren Kerne an der Peripherie gelegen sind; der innere kernfreie Teil des Protoplasmakörpers reicht wie bei den benachbarten Epithelzellen bis an das Lumen des Darmes. Auf einem etwas späteren Stadium begrenzen diese Zellen in radiärer Anordnung eine deutliche Ausbuchtung des Darmlumens,— im ganzen ein ähnliches Bild, wie es z. B. die erste Anlage der Epiphysis cerebri bietet. Durch Vergrößerung dieser Ausbuchtung der Darmlichtung könnte ein Divertikel mit weiter Öffnung zustande kommen.

Ich werde die Ergebnisse der Untersuchung an Affenembryonen in Form einer Tabelle zusammenstellen, möchte jedoch noch auf einen Punkt hinweisen, der sich bei dem Embryo des Nasenaffen nicht feststellen ließ. Bei einigen der anderen Affen konnte ich mit Sicherheit im Darm Kernteilungsfiguren nachweisen. Ich fand sie auch in den Knospen und Divertikeln, aber, besonders bei frühen Stadien, auch in den unmittelbar benachbarten Zellen des Darmepithels. Die Frage, ob das Wachstum der jungen Knospe einfach durch Zellteilung oder durch Apposition oder durch beide Vorgänge gleichzeitig erfolgt, läßt sich auch danach nicht endgültig entscheiden, nur soviel erscheint sicher, daß durch Apposition neuer Elemente aus der Nachbarschaft allein das Wachstum nicht vor sich geht.

Nummer der Tabelle bei Keibel (1906)	Spezies	Größte Länge in mm	Zahl der Epithelknospen bezw. -divertikel
7.	Semnopithecus maurus	7,2	0
8.	Macacus cynomolgus	ca. 8	0
9.	Macacus cynomolgus	9	8
10.	(unbekannt)	9,4	16
12.	Semnopithecus mitratus	12	6
13.	Macacus cynomolgus	11,4	12
14.	Macacus cynomolgus	13,5	15
15.	Macacus cynomolgus	ca. 15,8	22
16.	Semnopithecus maurus	ca. 14	26
17.	(unbekannt)	17	31
18.	Macacus cynomolgus	17	28
19.	Semnopithec. pruinosus	?	26
22.	Macacus cynomolgus	21,5	29
23.	Nasalis larvatus	25,2	62
24.	Semnopithecus maurus	26	ca. 50

Die mir zur Verfügung stehenden Embryonen von Tarsius spectrum zeigen sehr zahlreiche Knospen und Divertikel im Epithel des Dünndarms. Zu einer näheren Untersuchung reicht das Material jedoch nicht aus. Ich möchte nur bemerken, daß bei Tarsius die Divertikel noch sehr deutlich abgegrenzt sind, wenn die Zottenbildung im Darm schon ziemlich weit fortgeschritten ist.

Bei den untersuchten Embryonen von Nycticebus tardigradus konnte ich Knospen im Darm nicht bestimmt feststellen. Bei einem Embryo von 10,1 mm größter Länge (Hubrecht und Keibel 1907, Tabelle 8) sind sicher noch keine vorhanden. Dagegen konnte ich im Magen eines Embryo von 15 mm größter Länge (Hubrecht und Keibel 1907, Tabelle 9) zwei Epithel-

knospen nachweisen, die den bei dem Embryo des Nasenaffen gefundenen durchaus entsprechen.

Beim Reh ist die Zahl der Knospen eine sehr geringe. Selbst bei einem Embryo von 25 mm größter Länge konnte ich nur wenige finden, die auf einer ziemlich frühen Stufe standen.

Die Untersuchung von Schweineembryonen wurde in erster Linie unternommen, um die Angaben von Lewis und Thyng (1908) zu prüfen. Ich lasse erst meine eigenen Beobachtungen folgen, um dann auf die genannte Arbeit eingehender zurückzukommen.

Bei den Embryonen Nr. 67—70, 73, 75, 76, 79, 80[1] konnte ich keine epithelialen Sprossen finden. Am Duodenum des Embryo Nr. 71 zeigt sich in der Gegend, in welcher die Vena omphalo-mesenterica dorsal vom Darm liegt, auf 2 Schnitten (zu 20 μ) ein solider Epithelsproß. Der Embryo Nr. 72 zeigt 3 solide Epithelsprossen, einen an der gleichen Stelle wie Nr. 71, einen zweiten am caudalsten Teil des Duodenum gelegenen und einen dritten ganz dicht caudal vom dorsalen Pankreas. Im Duodenum von Nr. 74 finden sich zwei solide Sprossen, einer in der Gegend der Vena omphalo-mesenterica, der andere etwas weiter caudal. Dem ersteren entsprechend zeigt auch Nr. 77 einen Sproß, dem letzteren entsprechend einen vom Darm isolierten kleinen Epithelklumpen. Bei Nr. 75 findet sich am dorsalen Leberrand, nahe am Ansatz des ventralen Magengekröses, eine kleine isolierte Cyste, während das Duodenum keine Besonderheit bietet. Bei Nr. 78 konnte ich am Duodenum caudal von dorsalen Pankreas einen soliden Epithelzapfen feststellen und noch weiter caudal ein kleines lumenhaltiges Divertikel. Ein isolierter kleiner Epithelklumpen

[1] Die Nummern beziehen sich auf die Tabellen bei Keibel (1897). Auf die Maßangaben verzichte ich hier, da sie wegen der verschieden starken Krümmung der Embryonen keinen sicheren Anhaltspunkt bieten.

mit dem Rest eines Lumens findet sich an ähnlicher Stelle bei Nr. 81. Nr. 82 zeigt zwei solide Epithelsprossen am caudalen Abschnitt des Duodenum. — Bei dem Embryo Nr. 83 tritt etwas Neues hinzu. Abgesehen von einer kleinen Cyste innerhalb des Darmepithels cranial vom Ductus Santorinianus finden sich im Anfangsteil des Jejunum zwei Epithelknospen, die wesentlich anders aussehen wie die am Duodenum beschriebenen Bildungen. Sie verhalten sich so, wie es als Ausnahmsfall für Affenembryonen geschildert wurde (pag. 9): Die etwas breiteren Zellen umstehen, die Kerne an der Peripherie, in radiärer Anordnung eine leichte Ausbuchtung der Darmlichtung. Bei Embryo Nr. 84 finden sich am Anfangsteil des Jejunum vier solcher Epithelknospen, das Duodenum zeigt keinerlei Sprossen, und nur am Leberansatz des Mesogastrium ventrale sieht man eine isolierte kleine epitheliale Cyste.

Bei einem älteren Schweineembryo (Keibel 1897, Tabelle 92) fand ich am Duodenum weder Sprossen noch Divertikel, dagegen im Dünndarm 25 Epithelknospen bezw. -divertikel aus den verschiedensten Stadien, — dabei ist ein Teil der im Nabelstrangbruch liegenden Darmschlingen abgeschnitten. Ein Teil der Knospen zeigt denselben Bau wie die des Schweineembryo Nr. 83, ein anderer den, wie er für den Embryo des Nasenaffen beschrieben wurde. Zwischen beiden kommen verschiedene Übergänge vor. Die Knospen verteilen sich lediglich auf Jejunum und Ileum, der übrige Darm ist frei davon.

Die Untersuchung der Embryonen des Schweines lehrt, daß von bestimmten Stadien der Entwickelung an sich am Darm etwa vom dorsalen Pankreas bis an das Coecum Epithelknospen und -divertikel finden. Unter diesen sind zwei Arten streng zu unterscheiden: die einen finden sich in Gestalt von epithelialen Zapfen oder auch isoliert vom Darmepithel immer nur im Gebiet des Duo-

denum, und zwar stets an dessen dorsalem Rand oder richtiger, in der Linie, längs welcher das Duodenum an der dorsalen Wand der Bauchhöhle befestigt ist, — die anderen treten erheblich später auf, liegen nur im Gebiet des Dünndarms caudal vom Duodenum, und zwar immer gegenüber dem Ansatz des Mesenteriums; sie sind auch in ihrem Bau durchaus von den am Duodenum befindlichen Gebilden verschieden, nehmen außerdem im weiteren Verlauf der embryonalen Entwickelung an Zahl und Größe zu, während die entsprechenden Bildungen am Duodenum schon frühzeitig Zeichen der Rückbildung aufweisen.

Obwohl ich bisher im einzelnen das weitere Schicksal der beschriebenen Bildungen nicht habe verfolgen können, möchte ich auf diese Trennung umsomehr Gewicht legen, als Lewis und Thyng alle die von ihnen gefundenen Gebilde, die durchaus den oben beschriebenen entsprechen, als gleichwertig behandeln. Die Unterschiede im morphologischen Verhalten, auf die übrigens Lewis und Thyng ebenfalls hinweisen, scheinen mir für eine scharfe Unterscheidung zwingend. Demgemäß ist bei den theoretischen Erörterungen über das weitere Schicksal der Gebilde getrennt zu verfahren.

Ich würde hierauf nicht eingehen, da es mir bislang an dem nötigen Tatsachenmaterial fehlt, wenn nicht Lewis und Thyng, die sich in der gleichen Lage befinden, einige Vermutungen äußerten, die ich nicht ohne weiteres teilen kann.

Wieweit die Sprossen am Duodenum „regelmäßig“ vorkommen, wie Lewis und Thyng meinen, mag dahingestellt sein. Ich möchte nur darauf hinweisen, daß sie bei den von mir untersuchten Schweineembryonen nur in der Hälfte der Fälle vorhanden waren, bei den Affenembryonen mit Sicherheit nur ein einziges Mal (Nasenaffe). Daß aus diesen Epithelsprossen, wenigstens aus denen in unmittelbarer Nachbarschaft des dorsalen

Pankreas, accessorische Pankreasanlagen hervorgehen können, ist wohl denkbar, dabei ist aber im Auge zu behalten, daß z. B. bei Rattenembryonen, welchen von Debeyre (1904) eingehend daraufhin untersucht wurden, die accessorischen Pankreasanlagen ausschließlich vom Ductus choledochus ihren Ursprung nehmen.[1]

Die Epithelknospen der zweiten Art, die sich nur im Jejunum und Ileum finden, sind — einschließlich der vorstehenden Mitteilungen — als regelmäßige und typische Bildungen des embryonalen Darmes nachgewiesen für Mensch (Keibel 1905, Keibel und Elze 1908, Lewis und Thyng 1908), Affen und Tarsius (Keibel 1905, Hubrecht und Keibel 1907), Schwein (Keibel 1905, Lewis und Thyng 1908), Schaf (Lewis und Thyng), Reh (Keibel 1905), Kaninchen und Katze (Lewis und Thyng). Die Stelle, an welcher sie zuerst auftreten, ist verschieden: beim Schwein finden sich die ersten im Anfangsteil des Jejunum, beim Menschen im Ileum in der Nähe des Coecum (Keibel und Elze 1908). Die weitere Entwickelung konnte bislang nicht über das Divertikelstadium hinaus festgestellt werden. Lewis und Thyng erwägen die Möglichkeit, daß sie den „flask-shaped glands“ (Klein 1877) oder den „primären submucösen Darmdrüsen“ (Stöhr 1898) entsprechen („correspond“). Die Arbeit von Klein war mir nicht zugänglich, und zu dem Hinweis auf Stöhr möchte ich bemerken, daß er die „primären submucösen Darmdrüsen“ bei einem 4 Tage alten Meerschweinchen beschreibt, und zwar am Colon, also an einer Stelle, an der in

[1] Die Epithelknospen und -divertikel an den Gallenwegen der Schweineembryonen — Lewis und Thyng heben ihre Ähnlichkeit mit denen am Darm hervor, und ich kann diese Beobachtung durchaus bestätigen, wenigstens für die am Jejunum und Ileum gelegenen, die wohl auch bei Lewis und Thyng nur gemeint sind — kamen für die vorliegenden Untersuchungen zunächst nicht in Betracht.

embryonaler Zeit Epithelknospen nicht beobachtet worden sind. Nach Lewis und Thyng sind die Epitheldivertikel andererseits auch vergleichbar („comparable“) den von Bizzozero und Nicolas beschriebenen Epithelwucherungen am Darm von urodelen Amphibien („subepitheliale Sprossen“ Bizzozero 1892, „bourgeons germinatifs“ Nicolas 1894) und damit auch den nach Bizzozero (1893) entsprechenden Bildungen bei Insekten. Ebenso könnte man in diesem Zusammenhang auch auf die bei der Metamorphose am Darm von anuren Amphibien auftretenden Epithelnester und -cysten hinweisen (Reuter 1900, Reichenow 1908). Es ist jedoch nicht angebracht, lediglich aus der Ähnlichkeit der histologischen Bilder irgendwelche weitergehenden Schlüsse zu ziehen, so verlockend es auch erscheint, in den beschriebenen epithelialen Gebilden am Darm rudimentäre Organe zu erblicken, die auf die Metamorphose der anuren Amphibien und noch weiter zurück deuten.

Noch ein Punkt sei hervorgehoben, den Lewis und Thyng berühren. Sie halten es für möglich, daß die Epitheldivertikel den, besonders von chirurgischer Seite vielfach beschriebenen sogenannten „traumatischen Darmdivertikeln“ Ursprung geben könnten. Ich glaube, daß ihre eigenen Bemerkungen über die große Verschiedenheit bezüglich Ort und Zahl — die Divertikel finden sich am häufigsten im Colon und Rectum, außerdem stets am Mesenterialansatz, wohin also die ursprünglich entgegengesetzt liegenden Epithelknospen bezw. -divertikel während des Darmwachstums verlagert werden müßten — genügen, einen ätiologischen Zusammenhang äußerst unwahrscheinlich erscheinen zu lassen.

Zusammenfassung.

Im Jejuno-ileum der Embryonen von Mensch, Affen, Tarsius, Schwein, Schaf, Reh, Kaninchen und Katze finden sich regelmäßig auf bestimmter Entwicklungsstufe typische Divertikel des Epithels, die aus sinnesknospenähnlichen Anlagen innerhalb des Epithels entstehen und auf dem fortgeschrittensten bisher beobachteten Stadium kurze schlauchförmige, mit dem blinden Ende aboralwärts gerichtete Anhängsel des Epithels darstellen. Der Ort ihres ersten Auftretens ist verschieden, z. B. oberes Jejunum (Schwein), unteres Ileum (Mensch). Ihr weiteres Schicksal und ihre Bedeutung festzustellen, bleibt die Aufgabe weiterer Untersuchungen.

Frühen Stadien dieser Divertikel sehr ähnliche Bildungen wurden im Magen je eines Embryo von Nasalis larvatus und Nycticebus tardigradus gefunden.

Von den nur im Jejuno-ileum auftretenden Epitheldivertikeln sind zu trennen epitheliale Sprossen, die am Duodenum in der Umgebung des dorsalen Pankreas und weiter caudalwärts auftreten. Sie zeigen keinen typischen Bau und scheinen bald nach ihrem Auftreten wieder zu verschwinden.

Es sei mir gestattet, Herrn Geheimrat Wiedersheim für die gütige Übernahme des Referates und Herrn Professor Keibel für die Anregung zu den vorliegenden Untersuchungen und die Überlassung des Materiales auch an dieser Stelle meinen verbindlichsten Dank zu sagen.

Verzeichnis

der im Text zitierten Arbeiten.

Bizzozero, G. Über die schlauchförmigen Drüsen des Magendarmkanals und die Beziehungen ihres Epithels zu dem Oberflächenepithel der Schleimhaut. Zweite Mitteilung. Arch. mikroskop. Anat., Bd. 40, 1892.

— Über die schlauchförmigen Drüsen des Magendarmkanals und die Beziehungen ihres Epithels zu dem Oberflächenepithel der Schleimhaut. Dritte Mitteilung. Arch. mikroskop. Anat., Bd. 42, 1893.

Debeyre, A. Les bourgeons pancréatiques accessoires tardifs. Thèse Lille 1904.

Hubrecht, A. A. W. und Keibel, F. Normentafel zur Entwickelungsgeschichte des Gespenstermaki (Tarsius spectrum) und des Plumplori (Nycticebus tardigradus). Jena, G. Fischer. 1907.

Keibel, F. Normentafel zur Entwickelungsgeschichte des Schweines. Jena, G. Fischer. 1897.

— Zur Embryologie des Menschen, der Affen und der Halbaffen. Verh. Anat. Ges. (Genf) 1905.

— Die äußere Körperform und der Entwickelungsgrad der Organe bei Affenembryonen. Selenka's Menschenaffen, Lief. 9. Wiesbaden 1906.

Keibel, F. und Elze, C. Normentafel zur Entwickelungsgeschichte des Menschen. Jena, G. Fischer. 1908.

Klein, E. Report on infectious pneumo-enteritis of the pig. 7th Ann. Rep. of the Local Government Board. Supplement for 1877, appendix B. London 1878. p. 169—280.

Lewis, Frederic T. and Thyng, Fred W. The regular occurence of intestinal diverticula in embryos of the pig, rabbit and man. Americ. Journ. Anat. Vol. VII, No. 4, 1908.

Nicolas, A. Les „bourgeons germinatifs“ dans l'intestin de la larve de salamandre. Bibliographie anatom. T. 2, 1894.

Reichenow, Eduard. Die Rückbildungserscheinungen am Anurendarm während der Metamorphose und ihre Bedeutung für die Zellforschung. 1 Taf. 5 Textfig. Arch. mikroskop. Anatomie. Bd. 72, H. 4. 1908.

Reuter, K. Über die Rückbildungserscheinungen am Darmkanal der Larve von Alytes obstetricans. II. Teil: Mikroskopische Untersuchung der Organveränderungen. Anat. Hefte, Bd. 15, 1900.

Stöhr, Ph. Über die Entwickelung der Darmlymphknötchen und über die Rückbildung von Darmdrüsen. Arch. mikroskop. Anat., Bd. 51, 1898.

Lebenslauf.

Ich, Curt Elze, bin geboren in Halle a. S. am 16. Februar 1885 als Sohn des Justizrats Curt Elze und seiner Frau Lina, geb. Frenkel. Von Herbst 1890 an besuchte ich das Stadtgymnasium zu Halle und bestand hier im Herbst 1902 das Abiturientenexamen. Im Wintersemester 1902/03 war ich in Halle immatrikuliert, gleichzeitig diente ich als Einjährig-Freiwilliger beim dortigen Feldart.-Regt. Nro. 75. Vom Sommersemester 1903 bis Sommersemester 1905 studierte ich in Freiburg, dann bis Sommersemester 1907 in Halle. Die ärztliche Vorprüfung bestand ich im März 1905 in Freiburg, die ärztliche Prüfung im Dezember 1907 in Halle. Das Praktische Jahr absolvierte ich am Anatomischen Institut und an der Medizinischen Klinik in Freiburg.

Vor der vorliegenden Dissertation veröffentlichte ich: „Beschreibung eines menschlichen Embryo von ca. 7 mm gr. L. etc.“ in: Anat. Hefte, H. 106 (Bd. 35, H. 2), 1908. Außerdem bearbeitete ich mit Herrn Professor Keibel (Freiburg) zusammen die „Normentafel zur Entwickelungs-Geschichte des Menschen.“ Jena, G. Fischer. 1908.